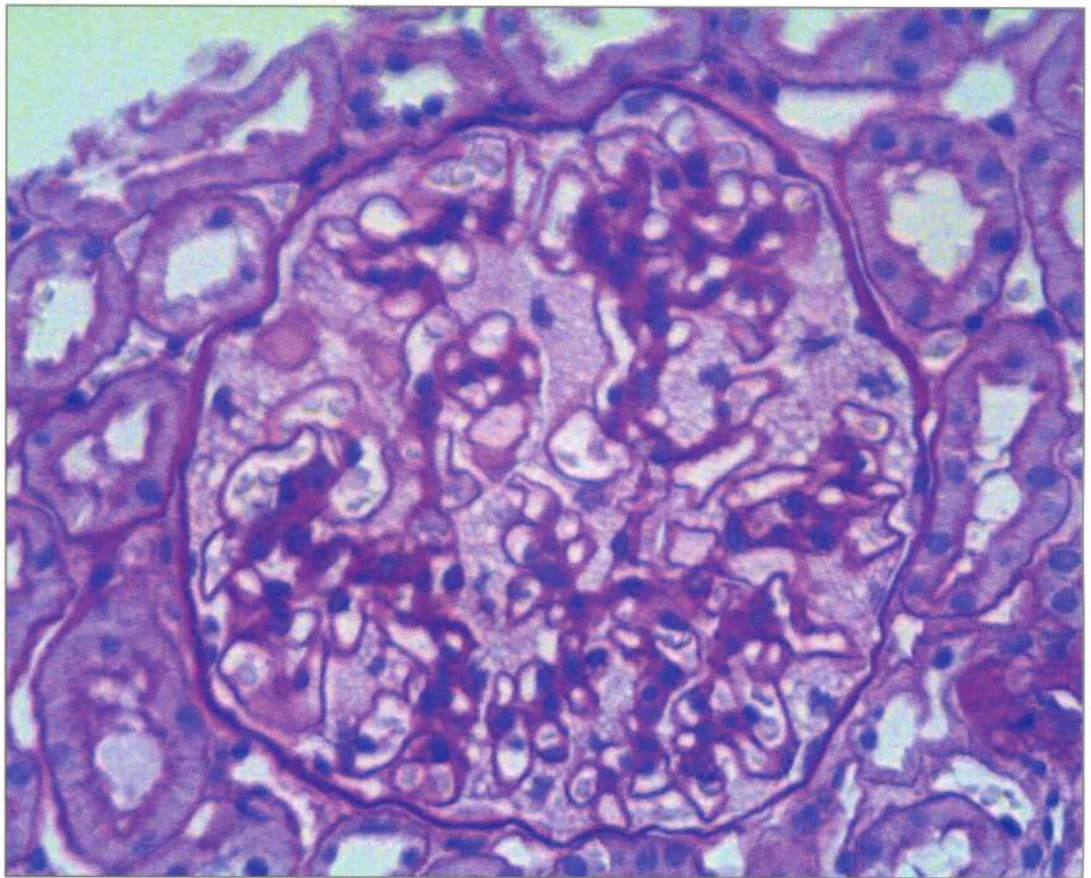


АРХИВ ПАТОЛОГИИ АРКІВ ПАТОЛОГІЇ



1

2022 Том 84

Основан в 1935 г.

ОРИГИНАЛЬНЫЕ ИССЛЕДОВАНИЯ

- Деев Р.В., Мавликеев М.О., Плотников М.В., Газизов И.М., Максимов А.В., Киясов А.П.*
Патогистологическая характеристика мышц у пациентов с хронической артериальной недостаточностью нижних конечностей 5
- Степанова Е.А.*
Возможности морфологической диагностики амилоида в биоптатах подкожной жировой клетчатки 14

В ПОМОЩЬ ПРАКТИЧЕСКОМУ ВРАЧУ

- Лернер Ю.В., Цой Л.В., Гришина А.Н., Варшавский В.А.*
Морфологическая характеристика изменений почек при болезни Фабри 21
- Ситовская Д.А., Вербицкий О.П., Петрова Ю.А., Соколова Т.В., Забродская Ю.М.*
Первичный диффузный меланоматоз мягкой мозговой оболочки: обзор литературы и собственное наблюдение 27
- Ануфриев П.Л., Гулевская Т.С., Болотова Т.А.*
Мелкоочаговые ишемические изменения головного мозга, обусловленные артериальной гипертензией и тандемным атеростенозом церебральных артерий 33

ОБЗОРЫ ЛИТЕРАТУРЫ

- Воложук И.Н., Баринова И.В., Чечнева М.А., Марьянова Т.А.*
Сосудистые аномалии матки 39
- Попова О.П., Кузнецова А.В., Богомазова С.Ю., Иванов А.А.*
Существует ли «низкоклаудиновый» фенотип рака молочной железы? 45

ЛЕКЦИИ

- Байрашевская А.В., Дегтярева Н.Д., Раденска-Лоповок С.Г.*
АНЦА-ассоциированные васкулиты 50
- Самсонова М.В., Черняев А.Л., Двораковская И.В., Кусраева Э.В.*
Сравнительная патоморфологическая характеристика идиопатического легочного фиброза и фиброзного гиперчувствительного пневмонита 59

ПАМЯТНАЯ ДАТА

- Мазинг Ю.А.*
К 100-летию профессора Валерия Евгеньевича Пигаревского 67