Туберкулез и рак

Каращук, Н.П. Рак и туберкулез легкого / Н.П. Каращук, М.В. Киселева // Научный медицинский вестник Югры. – 2014. - № 1-2(5-6). – С. 71 – 73.

Вопрос о взаимоотношениях между туберкулезом и раком легкого остается спорным до сих пор. Цель настоящего исследования – уточнение патогенетической связи между этими заболеваниями. Изучено 97 операционных наблюдений рака легкого в сочетании с туберкулезом с 1968 по 2013 гг. Установлено, что не только туберкулез является фактором риска развития рака легкого, но и рак легкого способствует развитию туберкулезного процесса, о чем говорит выявление активных форм туберкулеза, сочетающихся с раком.

Морфологические особенности сочетания туберкулеза и рака легких / Т.А. Новицкая, Б.М. Ариэль, И.В. Двораковская [и др.] // Архив патологии. – 2021. – Т. 83, № 2. – С. 19 – 24.

В настоящее время патогенетическая связь туберкулеза и рака легких при их сочетании все еще остается предметом дискуссии. **Цель исследования.** Изучение патогенетической взаимосвязи туберкулеза и рака легкого. **Материал и методы.** Проведено исследование операционного материала от 51 больного (41 мужчина), возраст 41—73 года (в среднем 63,7) с сочетанной патологией туберкулеза легких и рака. Исследовали опухоли, туберкулезные каверны, инфильтраты и очаги с окружающей макроскопически неизмененной легочной тканью, а также фиброзные изменения с использованием гистологических, гистохимических и иммуногистохимических методов. **Результаты.** Перенесенный туберкулез может рассматриваться как фактор риска возникновения рака легких. Центральный рак чаще встречался у больных с неактивным, хронически протекавшим туберкулезом с преобладанием фиброзных процессов в корне легкого и в его прикорневых зонах. Фиброзно-кавернозный и кавернозный туберкулез чаще сочетался с центральным раком, при инфильтративном туберкулезе и туберкуломах встречались в основном периферические локализации опухоли. **Заключение.** Полученные данные свидетельствуют о том, что в ряде случаев рак и туберкулез могут оказаться анатомически близкими, развиваясь в одной и той же анатомической единице — легком. Однако это не свидетельствует о наличии однозначной этиопатогенетической связи туберкулеза и рака легких. Взаимоотношения туберкулеза легких и рака гораздо сложнее и не укладываются в простую схему причинно-следственных связей.

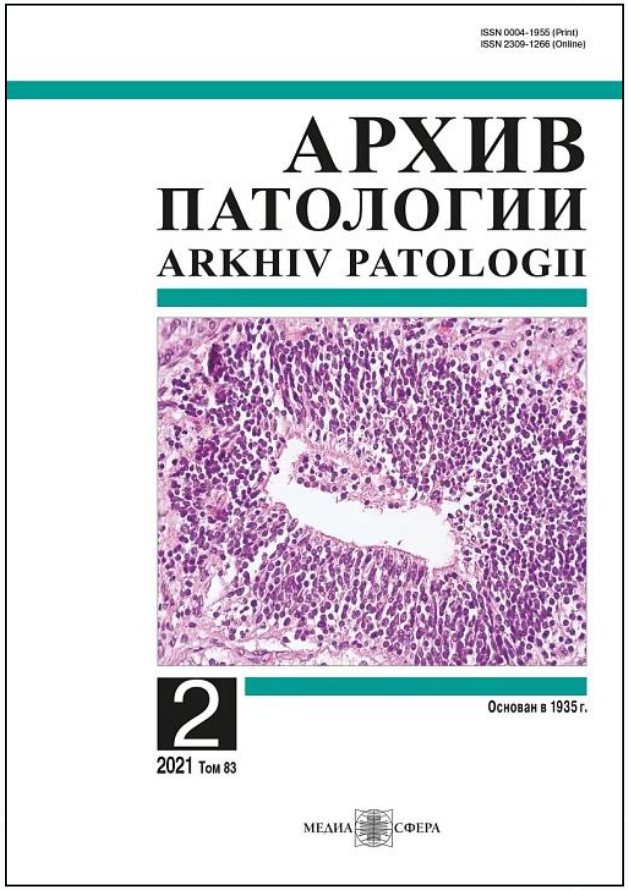

Глухов, А.И. Сочетание рака и туберкулеза легких в клинике торакальной хирургии / А.И. Глухов // Туберкулез и болезни легких. – 2015. – № 5. – С. 68 – 69.

У больных с сочетанием рака и туберкулеза органов дыхания диагноз опухоли устанавливается с большим опозданием, в половине случаев в 3-4-й стадии, особенно при ее локализации в зоне активного туберкулеза. В более ранней стадии рак легкого диагностируется у больных с посттуберкулезными изменениями и при анатомической разобщенности процессов. Неоперабельность у больных с сочетанием рака и туберкулеза чаще обусловлена поздним выявлением рака или большими объемами поражения при локализации процессов в разных легких, опухоли единственного легкого. Необходима повышенная онкологическая настороженность в отношении больных туберкулезом и лиц с посттуберкулезными изменениями в легких, имеющих дополнительные факторы риска онкологических заболеваний.

Стогова, Н.А. Клинические аспекты туберкулезного плеврита у больных раком различных локализаций / Н.А. Стогова // Туберкулез и болезни легких. – 2020. – Т. 98, № 2. – С. 35 – 40.

С 1985 по 2016 г. среди 2 723 больных с туберкулезным экссудативным плевритом (ТЭП) было 26 (0,95%), у которых имелся еще рак различных локализаций (РРЛ). У 10/26 (38,46%) пациентов РРЛ диагностирован за 1-13 лет до появления ТЭП, все они получили комбинированную противоопухолевую терапию. Иными факторами риска, выявленными у пациентов с ТЭП и РРЛ, были: контакт с больным туберкулезом (15%), наличие остаточных изменений после перенесенного ранее туберкулеза (38,5%), пожилой и старческий возраст (61,5%), наличие сопутствующих заболеваний (77%). Эффективность лечения ТЭП у них хуже, чем у пациентов без РРЛ: реже наступило излечение с минимальными плевральными наложениями ($p_{1-2} < 0,05$; $\chi 2$), чаще наблюдалась затяжная плевральная экссудация ($p_{1-2} < 0,01$; $\chi 2$), чаще серозный экссудат трансформировался в гнойный ($p_{1-2} < 0,05$; $\chi 2$).

Стогова, Н.А. Туберкулезный плеврит у больных раком молочной железы: три клинических наблюдения / Н.А. Стогова // Туберкулез и болезни легких. – 2018. – Т. 96, № 10. – С. 48 – 53.

Особенностью клинических проявлений туберкулезного плеврита у больных, имеющих онкологическую патологию, является отсутствие острых вариантов течения, выраженных клинических проявлений заболевания и угнетение туберкулиновой чувствительности. Развитие плеврита при отсутствии туберкулезных изменений в легких и микобактерий туберкулеза в мокроте и плевральном экссудате создает диагностические трудности в определении этиологии плеврального выпота. Установлено, что раннее применение пункционной биопсии париетальной плевры позволяет в короткие сроки (5-8 дней) установить диагноз туберкулезного плеврита.

Садовников, А.А. Инфильтративный туберкулез и рак легкого / А.А. Садовников, К.И. Панченко // Проблемы туберкулеза и болезней легких. - 2007. - Т. 84, № 1. - С. 55 - 60.

Сочетание инфильтративного туберкулеза и рака легкого нельзя считать редким и случайным. Во фтизиохирургическом отделении Костромского областного противотуберкулезного диспансера с 1979 г. по август 2005 г. находилось под наблюдением 37 больных с комбинацией этих двух заболеваний. Одностороннее туберкулезное поражение имело место у 14, а двустороннее - у 23 человек. В 34 случаях раковая опухоль развилась в легком, где обнаружены туберкулезные изменения. Среди этой группы пациентов центральная форма рака значительно преобладала над периферической (соответственно 33 и 4 больных). I стадия рака установлена у 1, II - у 3, III - у 22 и IV - у 11 пациентов. 11 человек оперированы.

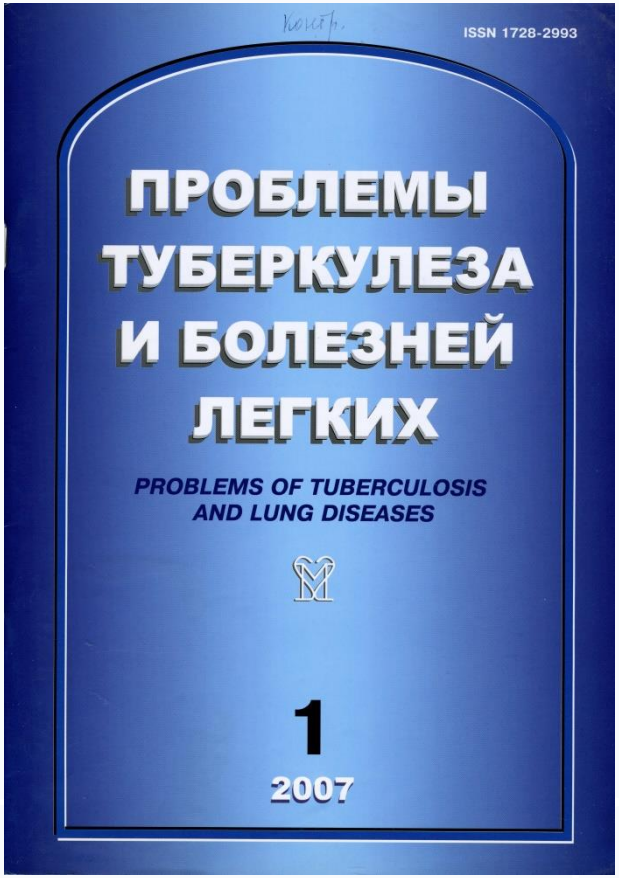

Случай сочетания рака легкого и фиброзно-кавернозного туберкулеза легких / В.П. Плотников, И.В. Перминова, Е.Е. Черных, С.П. Лаптев // Туберкулез и болезни легких. – 2019. – Т. 97, № 1. – С. 35 – 40.

Показан случай сочетания инвазивной аденокарциномы и фиброзно-кавернозного туберкулеза легких. Для своевременной диагностики рака легкого у больных активным туберкулезом органов дыхания необходим тщательный анализ клинико-лабораторных и рентгено-логических данных, а также незамедлительное проведение бронхо-логического обследования.



Холтобин, Д.П. Рак и туберкулез мочеполовой системы (обзор литературы и клиническое наблюдение) / Д.П. Холтобин, Е.В. Кульчавеня, В.Т. Хомяков // Урология. - 2016. - № 4. - С. 106 - 109.

Туберкулез рассматривали как процесс, антагоничный раку. Развитие опухоли в почке, пораженной туберкулезом, считается необычайно редким, практически невозможным процессом. Проведены анализ литературы по сочетанному/последовательному поражению органов мочеполовой системы туберкулезом и раком и собственное клиническое наблюдение. Описана история болезни пациента 72 лет, который обратился к врачу по поводу нарушения мочеиспускания. Ранее болел туберкулезом легких и предстательной железы, был излечен. Уровень простатспецифического антигена - 11 нг/мл. На уретропростатограмме обнаружена крупная каверна предстательной железы с обызвествлением. Выполнена биопсия предстательной железы; гистологически - солидно-гландулярный рак по шкале Глисона 7 (3+4). Признаков туберкулезного воспаления обнаружено не было. Проведена радикальная простатэктомия; каверны железы на разрезе были заполнены крупными фрагментами обызвествившегося казеоза. Патоморфологическое исследование операционного материала выявило пролиферативный железистый рак простаты с инвазией в капсулу обеих долей. В семенных пузырьках - прорастание в мышечный слой. Туберкулез может создавать предпосылки для развития злокачественной опухоли. В любом случае повышение уровня ПСА является показанием к биопсии простаты, особенно если у пациента в анамнезе был длительный инфекционно-воспалительный процесс в предстательной железе.



Прокопович, М.А. Генерализованный туберкулез в сочетании с раком предстательной железы / М.А. Прокопович, М.П. Корчагин // Туберкулез и социально-значимые заболевания. - 2022. - Т. 10, № 3 (39). - С. 63.

В результате своевременно проведенной дифференциальной диагностики, комплексного лечения в виде позадилонной радикальной простатэктомии, назначенной терапии состояние пациента стабилизировалось. У данного пациента туберкулез в анамнезе явился триггером развития злокачественного образования предстательной железы. Данный случай дает стимул дальнейшей разработки эффективных комплексных стратегий предотвращения бремени туберкулеза и рака.

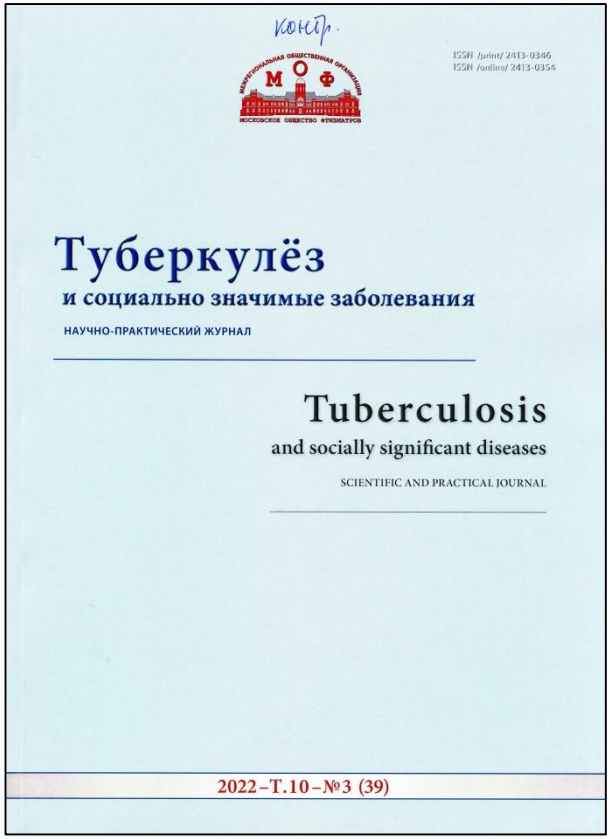

Зырянова, Т.В. Случай бронхоальвеолярного рака у пациентки из контакта с больным туберкулезом / Т.В. Зырянова, И.А. Монакова, О.В. Игонина // Туберкулез и болезни легких. – 2016. – Т. 94, № 1. – С. 38 – 40.

Бронхиолоальвеолярный рак (БАР) – первичная злокачественная эпителиальная опухоль, одна из разновидностей высокодифференцированной аденокарциномы легкого. Отличительной особенностью БАР является рост опухолевых клеток одним слоем по стенкам терминальных дыхательных путей и альвеол без прорастания стромы, сосудов и плевры. Эта злокачественная опухоль не образует собственной стромы, а использует в качестве нее альвеолярные перегородки [1, 3, 4].

Великая, О.В. Диагностика и лечение туберкулеза печени у онкологической больной / О.В. Великая, О.С. Мартышова, О.Н. Чупис // Туберкулез и болезни легких. – 2020. – Т. 98, №5. – С. 51 – 53.

Представлен клинический случай диагностики и успешного лечения туберкулеза печени у пациентки 55 лет, имеющей I группу инвалидности по онкологическим заболеваниям (острый миелобластный лейкоз, состояние после мастэктомии по поводу рака). Диагностика туберкулеза печени осуществлена в результате биопсии печени после выявления очаговых изменений во время МСКТ.

Лаушкина, Ж.А. Гипердиагностика туберкулеза у больных со злокачественными новообразованиями легких / Ж.А. Лаушкина, П.Н. Филимонов // Туберкулез и болезни легких. - 2014. - Т. 91, № 5. - С. 56 - 59.

Представлены данные о трудностях дифференциальной диагностики злокачественных новообразований легких и плевры у 55 больных. Дана характеристика длительности диагностического периода у пациентов с онкопатологией легких, выявляемых во фтизиатрических стационарах на всех этапах диагностики. Показаны клинические проявления злокачественных новообразований легких. Выявлены предикторы задержки верификации диагноза.

Гутник, В.В. Трудности дифференциальной диагностики переферического рака легких и очагового туберкулеза при проведении флюорографического обследования / В.В. Гутник, А.Н. Булавкина // Актуальные проблемы современной медицины и фармации – 2019: сб. тез. междунар. науч.-практ. конф. студентов и молодых ученых. – Минск, 2019. – С. 595 – 595.

Дифференциальная диагностика рака легкого и туберкулеза при скрининговом флюорографическом исследовании затруднена в результате отсутствия в большинстве своём клинических проявлений, однотипности локализации процесса, схожести рентгенологической картины очага (при обеих формах заболевания встречаются как однородные, так и неоднородные, округлые или овальные образования с правильной или неправильной формой различных размеров). Поэтому в диагностике данной патологии только комплексный подход, включая данные лабораторных анализов, биопсии, бронхоскопии, компьютерной томографии, дает достоверный результат.

Асеев, А.В. Дифференциальная диагностика медиастинальных лимфаденопатий (саркоидоз, туберкулез, лимфопролиферативные процессы, метастазы рака) / А.В. Асеев, Ю.Ф. Платонов, Д.С. Рясенский // Актуальные проблемы туберкулеза: материалы VIII межрегион. науч.-практ. и учеб.-метод. конф. с междунар. участием, посвящ. Всемир. дню борьбы с туберкулезом / под общ. ред. А.В. Асеева. – М., 2019. - С. 8 - 15.

При поражении внутричерепных лимфатических узлов нередко возникают трудности с определением основного нозологического процесса. Среди диагностических мероприятий должны преобладать интервенционные технологии, позволяющие проводить морфологическую и/или бактериологическую верификацию диагноза.

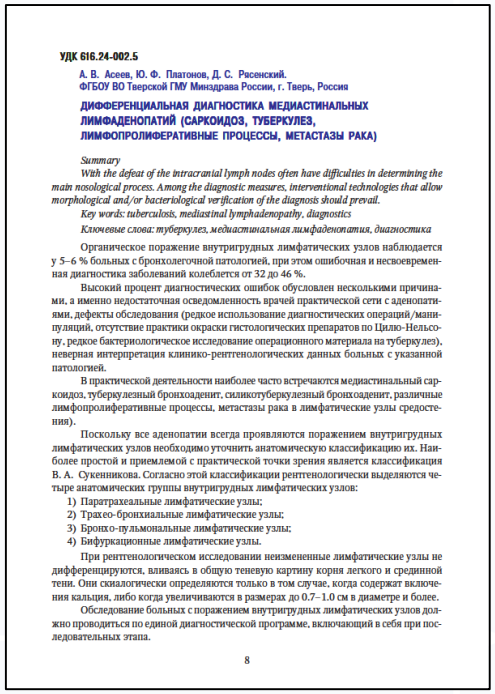

УДК 616.24-002.5

А. В. Асеев, Ю. Ф. Платонов, Д. С. Рясенский.
ФГБОУ ВО Тверской ГМУ Минздрава России, г. Тверь, Россия

ДИФФЕРЕНЦИАЛЬНАЯ ДИАГНОСТИКА МЕДИАСТИНАЛЬНЫХ ЛИМФАДЕНОПАТИЙ (САРКОИДОЗ, ТУБЕРКУЛЕЗ, ЛИМФОПРОЛИФЕРАТИВНЫЕ ПРОЦЕССЫ, МЕТАСТАЗЫ РАКА)

Summary

With the defeat of the intracranial lymph nodes often have difficulties in determining the main nosological process. Among the diagnostic measures, interventional technologies that allow morphological and/or bacteriological verification of the diagnosis should prevail.

Key words: tuberculosis, mediastinal lymphadenopathy, diagnostics

Ключевые слова: туберкулез, медиастинальная лимфаденопатия, диагностика

Органическое поражение внутригрудных лимфатических узлов наблюдается у 5–6 % больных с бронхолегочной патологией, при этом ошибочная и несвоевременная диагностика заболеваний колеблется от 32 до 46 %.

Высокий процент диагностических ошибок обусловлен несколькими причинами, а именно недостаточная осведомленность врачей практической сети с аденопатиями, дефекты обследования (редкое использование диагностических операций/манипуляций, отсутствие практики окраски гистологических препаратов по Цилю-Нельсону, редкое бактериологическое исследование операционного материала на туберкулез), неверная интерпретация клинико-рентгенологических данных больных с указанной патологией.

В практической деятельности наиболее часто встречаются медиастинальный саркоидоз, туберкулезный бронхоаденит, силикотуберкулезный бронхоаденит, различные лимфопролиферативные процессы, метастазы рака в лимфатические узлы средостения).

Поскольку все аденопатии всегда проявляются поражением внутригрудных лимфатических узлов необходимо уточнить анатомическую классификацию их. Наиболее простой и приемлемой с практической точки зрения является классификация В. А. Сукенникова. Согласно этой классификации рентгенологически выделяются четыре анатомических группы внутригрудных лимфатических узлов:

1) Паратрахеальные лимфатические узлы;
2) Трахео-бронхиальные лимфатические узлы;
3) Бронхо-пульмональные лимфатические узлы;
4) Бифуркационные лимфатические узлы.

При рентгенологическом исследовании неизмененные лимфатические узлы не дифференцируются, вливаясь в общую теневую картину корня легкого и срединной тени. Они скиалогически определяются только в том случае, когда содержат включения кальция, либо когда увеличиваются в размерах до 0.7– 1.0 см в диаметре и более.

Обследование больных с поражением внутригрудных лимфатических узлов должно проводиться по единой диагностической программе, включающей в себя при последовательных этапа.

8

Метастазы в кожу у больного раком легкого, первоначально принятого за диссеминированный туберкулез легких / С.Н. Новикова, Е.И. Сусликова, Ю.И. Шахова, Т.В. Вычегина // Туберкулез и болезни легких. - 2015. – Т. 84, № 9. - С. 59 - 62.

Представлен редкий случай рака легкого с метастазами в кожу и мягкие ткани, первоначально принятый за диссеминированный туберкулез легких с двукратным бактериовыделением; показана возможность быстрой диагностики рака легкого в условиях периферийного противотуберкулезного диспансера.